

# ***Transversus Abdominis Release (TAR) Robótico: é possível oferecer cirurgia minimamente invasiva para os defeitos complexos da parede abdominal?***

## ***Robotic Transversus Abdominis Release (TAR): is it possible to offer minimally invasive surgery for abdominal wall complex defects?***

MARIA VITÓRIA FRANÇA DO AMARAL<sup>1</sup>; JOSÉ RICARDO GUIMARÃES<sup>1</sup>; PAULA VOLPE, TCBC-SP<sup>2</sup>; FLÁVIO MALCHER MARTINS DE OLIVEIRA, TCBC-RJ<sup>3</sup>; CARLOS EDUARDO DOMENE, TCBC-SP<sup>2</sup>; SÉRGIO ROLL, TCBC-SP<sup>4</sup>; LEANDRO TOTTI CAVAZZOLA, TCBC-RS<sup>1</sup>.

### **R E S U M O**

Descrevemos a experiência preliminar nacional na utilização da cirurgia robótica para realizar a separação posterior de componentes da parede abdominal pela técnica *transversus abdominis release* (TAR) na correção de defeitos complexos da parede abdominal e seus resultados precoces. As cirurgias foram realizadas entre 02/04/2015 e 15/06/2015 e o tempo de acompanhamento dos resultados foi de até seis meses, com tempo mínimo de dois meses. O tempo cirúrgico médio foi de cinco horas e 40 minutos. Dois pacientes necessitaram reintervenção por laparoscopia, pois um desenvolveu hérnia por migração peritoneal da tela e um teve escape da tela. A cirurgia provou ser factível do ponto de vista técnico, com um tempo cirúrgico ainda elevado. Tendo em vista as vantagens potenciais da cirurgia robótica e aquelas relacionadas ao TAR e os resultados obtidos ao se associar essas duas técnicas, conclui-se que elas parecem ser uma boa opção para a correção de defeitos complexos da parede abdominal.

**Descritores:** Robótica. Hérnia Abdominal. Procedimentos Cirúrgicos Minimamente Invasivos.

### **INTRODUÇÃO**

As hérnias abdominais representam um grande problema de saúde pública, pois se acredita que cerca de 10% a 15% da população mundial tem ou terá hérnia abdominal ventral ao longo da vida, e estima-se que mais de 20 milhões de herniorrafias são realizadas anualmente no mundo<sup>1,2</sup>. Além disso, elas são responsáveis por grande morbidade, porque podem causar dor e desconforto abdominal, acarretando dispensa do trabalho e consequente prejuízo econômico além de piora na qualidade de vida<sup>3</sup>.

O reparo das hérnias abdominais tem sido o objeto de estudo de muitos pesquisadores devido à sua diversidade na forma de apresentação e ao seu índice de recidiva. Estima-se que sua taxa de recorrência seja de 24% após o primeiro reparo, 35% após o segundo e 39% após o terceiro<sup>4</sup>. Contudo, essa taxa varia de acordo com a técnica utilizada para correção.

A cirurgia aberta com fechamento por sutura foi a primeira técnica a ser utilizada e estima-se que com ela a taxa de recorrência chegue a mais de 50%. Essa

taxa diminuiu consideravelmente após o advento da utilização de telas no tratamento das hérnias, caindo para cerca de 32% e, em casos selecionados, reduziu mais ainda com a implementação da laparoscopia, com índices de 14 a 17%. Apesar da notável redução nas taxas de recorrência das hérnias abdominais com esses avanços, a procura por desenvolver novas técnicas e aparatos que pudessem diminuir ainda mais continuou, especialmente em efeitos complexos da parede abdominal. O uso da técnica de separação de componentes no tratamento das hérnias abdominais tenta minimizar esses índices, com relatos de taxas de recorrência de 10% a 22%<sup>5</sup>.

Não há um padrão-ouro para tratar todas as hérnias ventrais, pois as características da hérnia e dos pacientes são muito heterogêneas. Para a correção de defeitos volumosos, em que há perda de domicílio, é importante levar-se em consideração as peculiaridades apresentadas por essas hérnias. Além de ser necessário reduzir a tensão no sítio cirúrgico, também é desejado restabelecer a funcionalidade da parede abdominal, que nesses casos está comprometida, e expandir a cavidade abdominal para que ela possa receber o conteúdo her-

1 - Hospital de Clínicas de Porto Alegre, Serviço de Cirurgia Geral, Porto Alegre, RS, Brasil. 2 - Hospital Nove de Julho, Serviço de Cirurgia do Aparelho Digestivo, São Paulo, SP, Brasil. 3 - Hospital Universitário Gaffrée e Guinle, Serviço de Cirurgia Geral, Rio de Janeiro, RJ, Brasil. 4 - Hospital Alemão Oswaldo Cruz, Serviço de Cirurgia Geral, São Paulo, SP, Brasil.

niado de volta e prevenir complicações como a síndrome compartimental.

Entre as opções de redução da tensão no reparo dessas hérnias existem o uso de telas, retalhos músculo-aponeuróticos, enxertos autólogos e heterólogos, pneumoperitônio progressivo e a separação de componentes da parede abdominal. O restabelecimento da funcionalidade da parede abdominal pode ser conseguido com a técnica de separação de componentes. A expansão da cavidade abdominal pode ser feita com o pneumoperitônio progressivo, com o bloqueio farmacológico da musculatura lateral do abdome, com o uso de toxina botulínica ou com a separação de componentes<sup>6-8</sup>

Tendo em vista todas essas peculiaridades apresentadas pelas hérnias volumosas, seu tratamento ainda é um desafio para os cirurgiões<sup>6</sup>. Entre as técnicas citadas, o uso concomitante de tela e da separação de componentes da parede abdominal apresentam vantagens potenciais, pois a separação de componentes permite que todos os objetivos no tratamento da hérnia sejam alcançados, ou seja, permite o restabelecimento da funcionalidade da parede abdominal, a expansão da cavidade abdominal e a redução da tensão. Contudo, como nesses casos a força das fâscias dos músculos abdominais frequentemente apresenta-se reduzida, o reforço com tela seria adequado<sup>7</sup>. A separação de componentes, contudo, é associada à complicações, como isquemia da pele, deiscência, infecção do sítio operatório e formação de seroma, por realizar extensa dissecação do tecido subcutâneo. Com isso, essa técnica sofreu modificações e outras alternativas de separação muscular foram desenvolvidas<sup>5,7</sup>. Um dos métodos desenvolvido foi a separação posterior de componentes, que tem como vantagem evitar a dissecação do subcutâneo. Além disso, quando feita por técnica minimamente invasiva (como, por exemplo, na robótica), está associada a menores índices de morbidade pós-operatória e menor tempo de internação<sup>5</sup>.

Os métodos de separação posterior de componentes são baseados na criação de um espaço entre o músculo reto e sua bainha posterior de seis a oito centímetros para a colocação da tela na posição chamada *sublay* ou retromuscular. Contudo, essa técnica é inadequada para o tratamento dos grandes defeitos da parede, pois não permite a dissecação além da borda lateral da bainha do músculo reto do abdome, tornando esse espaço

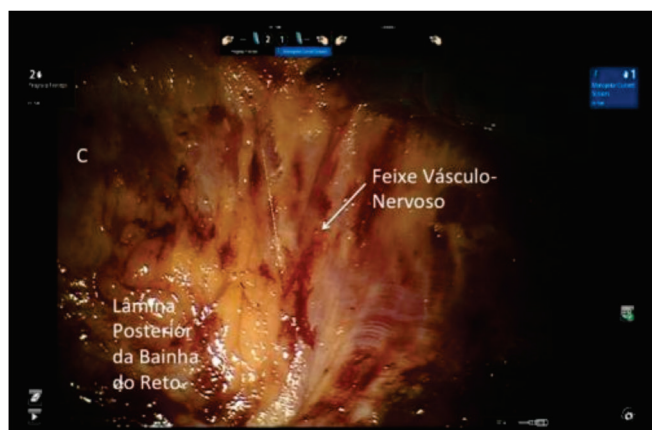
insuficiente<sup>9</sup>. Os métodos desenvolvidos para aumentar esse espaço potencial, entre eles a TAR, reduziram as taxas de recorrência para 3% a 6%<sup>5,9</sup>.

O objetivo desse estudo foi descrever a experiência preliminar brasileira na utilização da cirurgia robótica para realizar a separação posterior de componentes da parede abdominal pela técnica *transversus abdominis release* com o uso do sistema robótico na correção de defeitos complexos da parede abdominal e seus resultados precoces. Os procedimentos foram executados no Hospital de Clínicas de Porto Alegre (Porto Alegre, RS), Hospital Alemão Osvaldo Cruz (São Paulo, SP) e Hospital Nove de Julho (São Paulo, SP) entre 02/04/2015 e 15/06/2015.

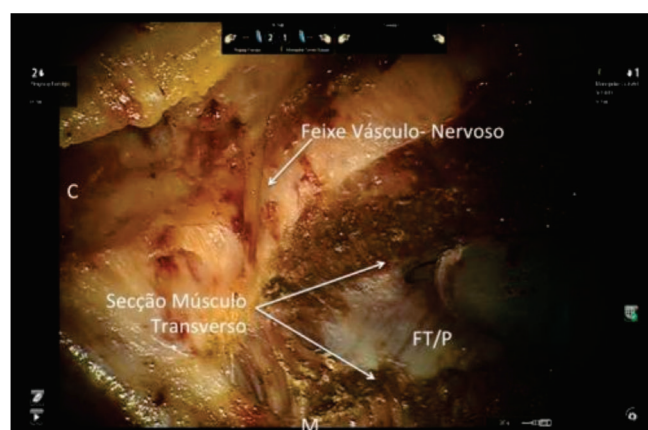
## NOTA TÉCNICA

Todos os pacientes assinaram termo de consentimento informado e de uso dos dados com manutenção de confidencialidade.

Iniciou-se a cirurgia puncionando-se o espaço de Palmer com agulha de Veres para criação de pneumoperitônio; colocou-se dois trocateres na linha axilar média com distância de 10cm entre eles e fez-se a docagem do robô. Realizou-se a revisão da cavidade abdominal com liberação das aderências. Fez-se uma incisão na bainha posterior do reto a 0,5cm da sua borda medial. Em seguida, desenvolveu-se o espaço retromuscular, que foi estendido supero-inferiormente do xifoide até o púbis e lateralmente até a linha semilunar. Identificou-se o feixe neurovascular a fim de preservá-lo (Figura 1). A 0,5cm medial da linha semilunar fez-se uma incisão na bainha posterior do reto para se expor o músculo transverso do abdome. Abriu-se a lâmina posterior da bainha do reto, identificando-se o espaço pré-peritoneal. Após isso, dissecou-se esse espaço desde o xifoide até a porção suprapúbica (Figura 2). Mediu-se o defeito para colocar-se a tela. Colocou-se os portais contralaterais em espelho e, posteriormente, a tela, fixando-a em três pontos cardinais. Realizou-se a redocagem do robô no lado contralateral atrás dos trocateres para a realização dos mesmos passos do outro lado. Após a abertura da lâmina posterior da bainha do reto para desenvolvimento do espaço retromuscular e da abertura da lâmina posterior da bainha do reto para identificação e desenvolvimento do espaço pré-peritoneal, fez-se o fechamento da lâmina posterior da bainha do reto e dos defeitos peritone-



**Figura 1.** Dissecção da lâmina posterior da bainha do reto.



**Figura 2.** Secção do músculo transverso – TAR Release.

ais. Desenrolou-se a tela e complementou-se sua fixação nos demais pontos cardinais. Realizou-se o fechamento da aponeurose anterior. Retirou-se os portais sob visão direta e realizou-se seu fechamento.

O tamanho do defeito variou entre sete e 15cm, com tamanho médio de 11cm. O tempo cirúrgico variou entre quatro e sete horas, com tempo médio de cinco horas e 40 minutos. O tempo de internação variou de dois a cinco dias, com tempo médio de três dias.

O resultado tardio da cirurgia foi avaliado a partir de consultas ambulatoriais realizadas num período de até seis meses após a cirurgia. Dos seis pacientes submetidos ao procedimento cirúrgico, dois apresentaram complicação pós-operatória: um teve desenvolvimento de hérnia através do peritônio e o outro apresentou escape da tela, ambas as complicações foram corrigidas com novo procedimento cirúrgico. Não foram observadas outras complicações e, até o momento, todos os pacientes apresentam uma boa evolução clínica.

## DISCUSSÃO

A TAR tem se mostrado uma boa opção para realizar a correção de defeitos complexos da parede abdominal. Com essa técnica, a colocação da tela é feita de modo mais adequado, pois se preconiza que a tela se estenda oito a dez centímetros além da borda do defeito no reparo de hérnias grandes. Além disso, a secção de nervos pode ser evitada com o TAR. O mesmo não acontece com outras técnicas de separação posterior dos componentes, que acabam acarretando atrofia do músculo reto do abdome e consequente flacidez abdominal<sup>5,9</sup>. Ademais, ela

está associada a baixos índices de recorrência, conforme citado acima, e pode ser realizada pela cirurgia robótica, que apresenta vantagens potenciais com relação às outras técnicas utilizadas na correção dos defeitos da parede abdominal por adicionar as vantagens da cirurgia minimamente invasiva.

Ao se comparar a cirurgia aberta com uso de tela e a cirurgia laparoscópica, constatou-se que a cirurgia laparoscópica apresenta como vantagens permitir menores incisões e, conseqüentemente, menor agressão cirúrgica, apresentar menor taxa de infecção no sítio cirúrgico, permitir menor tempo de internação, além de possibilitar a identificação de processos herniários que poderiam não ser percebidos pela cirurgia aberta<sup>10-12</sup>. Contudo, sua taxa de recorrência, apesar de ser menor do que a da cirurgia aberta, não a reduziu significativamente. Além disso, o índice de dor em longo prazo apresentado por alguns pacientes ainda é um desafio terapêutico<sup>13</sup>.

Ao se comparar a cirurgia laparoscópica com a robótica, observou-se que o robô permite a realização de movimentos angulados devido à articulação do punho das pinças, tornando factíveis por técnica minimamente invasiva procedimentos complexos, como a TAR. Além disso, com o robô, a lise de aderências na parede anterior do abdome é facilitada e as suturas podem ser feitas com força e tensão adequadas e com movimentos curtos. A visão 3D gerada pelo robô facilita o desenrolamento da tela e permite seu melhor posicionamento, além de auxiliar na realização da sutura<sup>14,15</sup>.

No estudo realizado por Novitsky *et al.*<sup>9</sup>, 24% dos pacientes apresentou infecção de sítio cirúrgico e 2% teve recorrência da hérnia. Nosso tempo cirúrgico médio

foi superior ao relatado por eles (340min e 235min, respectivamente) e nosso tempo médio de hospitalização foi menor (três dias e 5.1 dias, respectivamente).

Concluimos que a experiência nacional na utilização da cirurgia robótica para realizar a TAR na correção de defeitos complexos da parede abdominal mostra que

o procedimento é factível com índice de complicações semelhantes ao procedimento aberto. Contudo, novos estudos precisam ser realizados para complementar esses achados tendo em vista que nosso estudo apresenta pequena amostra e curto período de segmento pós-operatório, sendo os nossos resultados preliminares.

## ABSTRACT

*We describe the preliminary national experience and the early results of the use of robotic surgery to perform the posterior separation of abdominal wall components by the Transversus Abdominis Release (TAR) technique for the correction of complex defects of the abdominal wall. We performed the procedures between 04/2/2015 and 06/15/2015 and the follow-up time was up to six months, with a minimum of two months. The mean surgical time was five hours and 40 minutes. Two patients required laparoscopic re-intervention, since one developed hernia by peritoneal migration of the mesh and one had mesh extrusion. The procedure proved to be technically feasible, with a still long surgical time. Considering the potential advantages of robotic surgery and those related to TAR and the results obtained when these two techniques are associated, we conclude that they seem to be a good option for the correction of complex abdominal wall defects.*

**Keywords:** Robotics. Hernia, Abdominal. Minimally Invasive Surgical Procedures

## REFERÊNCIAS

- Mayagoitia Gonzalez JC. Hernias de la pared abdominal; el nacimiento de una sociedad médica. Rev Col Bras Cir. 2010;37(1):4-5.
- Dabbas N, Adams K, Pearson K, Royle G. Frequency of abdominal wall hernias: is classical teaching out of date? JRSMB Short Rep. 2011;2(1):5.
- Park AE, Roth JS, Kavic SM. Abdominal wall hernia. Curr Probl Surg. 2006;43(5):326-75.
- Slater NJ, Montgomery A, Berrevoet F, Carbonell AM, Chang A, Franklin M, et al. Criteria for definition of a complex abdominal wall hernia. Hernia. 2014;18(1):7-17.
- Pauli EM, Rosen MJ. Open ventral hernia repair with component separation. Surg Clin North Am. 2013;93(5):1111-33.
- Melo RM. "Hérnia complexas" da parede abdominal. Rev Col Bras Cir. 2012;40(2):90-1.
- Heller L, Chike-Obi C, Xue AS. Abdominal wall reconstruction with mesh and components separation. Semin Plast Surg. 2012;26(1):29-35.
- Barbosa MV, Ayaviri NA, Nahas FX, Juliano Y, Ferreira LM. Improving tension decrease in components separation technique. Hernia. 2014;18(1):123-9.
- Novitsky YW, Elliott HL, Orenstein SB, Rosen MJ. Transversus abdominis muscle release: a novel approach to posterior component separation during complex abdominal wall reconstruction. Am J Surg. 2012;204(5):709-16.
- Misiakos EP, Machairas A, Patapis P, Liakakos T. Laparoscopic ventral hernia repair: pros and cons compared with open hernia repair. JSLS. 2008;12(2):117-25.
- Misiakos EP, Patapis P, Zavras N, Tzanetis P, Machairas A. Current trends in laparoscopic ventral hernia repair. JSLS. 2015;19(3):e2015.00048.
- Liang MK, Berger RL, Li LT, Davila JA, Hicks SC, Kao LS. Outcomes of laparoscopic vs open repair of primary ventral hernias. JAMA Surg. 2013;148(11):1043-8.
- Beldi G. Technical feasibility of a robotic-assisted ventral hernia repair. World J Surg. 2012;36(2):453-4.
- Ballantyne GH, Hourmont K, Wasielewski A. Tele-robotic laparoscopic repair of incisional ventral hernias using intraperitoneal prosthetic mesh. JSLS. 2003;7(1):7-14.
- Abdalla RZ, Garcia RB, Costa RID, Luca CRP, Abdalla BMZ. Procedimento de Rives/Stopppa modificado robô-assistido para correção de hérnias ventrais da linha média. ABCD, arq bras cir dig. 2012;25(2):129-32.

Recebido em: 18/10/2016

Aceito para publicação em: 15/12/2016

Conflito de interesse: nenhum.

Fonte de financiamento: nenhuma.

### Endereço para correspondência:

Maria Vitória França do Amaral

E-mail: mariavitoria.301@gmail.com

cavazzola@gmail.com