

Oclusão ressuscitativa por meio de balão endovascular da aorta (REBOA): revisão atualizada

Resuscitative endovascular balloon occlusion of the aorta (REBOA): an updated review

MARCELO AUGUSTO FONTENELLE RIBEIRO JÚNIOR, TCBC-SP¹; MEGAN BRENNER²; ALEXANDER T. M. NGUYEN³; CÉLIA Y. D. FENG³; RAÍSSA REIS DE-MOURA¹; VINICIUS C. RODRIGUES¹; RENATA L. PRADO¹

R E S U M O

Em um cenário atual onde a lesão traumática e suas consequências representam 9% das causas de morte no mundo, o manejo da hemorragia não compressível do tronco pode ser problemático. Com a melhoria da medicina, a abordagem desses pacientes deve ser precisa e imediata, para que as consequências possam ser mínimas. Portanto, visando o método ideal de manejo, estudos levaram ao desenvolvimento da técnica de oclusão ressuscitativa por balão endovascular da aorta (Resuscitative Endovascular Balloon Occlusion of the Aorta – REBOA). Este procedimento foi utilizado em centros de trauma selecionados como um complemento durante a reanimação para pacientes vítimas de trauma com hemorragia não compressível do tronco. Embora o uso dessa técnica esteja aumentando, sua eficácia ainda não é clara. Este artigo objetiva, por meio de uma revisão detalhada, trazer uma visão atualizada sobre este procedimento, sua técnica, variações, benefícios, limitações e futuro.

Descritores: Radiologia Intervencionista. Traumatismo Múltiplo. Abdome. Choque Hemorrágico.

INTRODUÇÃO

Todos os anos, mais de cinco milhões de pessoas morrem em todo o mundo devido à lesões traumáticas e suas consequências¹. Isso representa 9% da mortalidade global anual, sendo maior do que o total de mortes causadas por HIV/AIDS, malária e tuberculose combinadas¹. Em 2015, 214.000 americanos morreram por causas traumáticas². Embora a hemorragia seja a segunda maior causa de morte por trauma (30-40%), é também a causa mais evitável^{3,4}. As mortes causadas por hemorragia traumática ocorreram mais comumente nas

fases agudas da lesão: 36% dos pacientes encontrados mortos ou assim declarados no local do trauma tinham exsanguinado, e a maioria das exsanguinações que ocorreram em ambiente hospitalar se deram nas primeiras 48 horas de admissão⁴. A hemorragia traumática pode ser subdividida em compressível e não compressível, o primeiro tipo sendo mais fácil de controlar e com menor risco de mortalidade^{5,6}. A hemorragia não compressível do tronco (HNCT) é definida utilizando os critérios da tabela 1 e é consideravelmente mais difícil de controlar, com uma mortalidade total de até 44,6%⁵.

Tabela 1. Hemorragia não compressível do tronco, que consiste em um dos critérios anatômicos mais o critério fisiológico. Adaptado de Kisat et al.⁵.

Critérios anatômicos	Critério fisiológico
1. Lesão pulmonar (hemotórax massivo, lesão vascular pulmonar)	
2. Lesão de órgão sólido = grau 4 (fígado, rim, baço)	
3. Vaso calibroso do tronco (com nome)	Pressão arterial sistólica <90mmHg
4. Fratura pélvica com ruptura do anel pélvico	

O manejo atual da HNCT é altamente invasivo. A laparotomia é indicada para a tentativa de hemostasia em hemorragias intra-abdominais, enquanto os pacientes

que apresentam ou evoluem para choque hemorrágico refratário são submetidos à toracotomia aberta com clameamento da aorta para a ressuscitação do sistema

1 - Universidade Santo Amaro, Disciplina de Cirurgia Geral e Trauma, São Paulo, SP, Brasil. 2 - University of Maryland, RA Cowley Shock Trauma Center, Baltimore, MD, Estados Unidos da América. 3 - University of New South Wales, Medical School, Sidney, South Wales, Austrália.

cardiovascular⁷. A Oclusão Resuscitativa por Balão Endovascular da Aorta (Resuscitative Endovascular Balloon Occlusion of the Aorta – REBOA) é uma técnica em aprimoramento, que envolve a expansão de um balão endovascular para permitir o controle da hemorragia. Representa uma modalidade menos invasiva quando comparada à toracotomia na emergência (TE), mas apenas um estudo prospectivo comparando a toracotomia aberta com a REBOA foi até o momento concluído⁸. Os resultados deste estudo são otimistas. Após o procedimento, os pacientes com REBOA recuperaram uma pressão arterial sistólica média mais alta em comparação com pacientes submetidos à TE ($90,0 \pm 52,9$ mmHg vs. $64,6 \pm 61,1$ mmHg, $p=0,029$), com destaque para a ausência de diferença significativa na mortalidade geral entre as duas técnicas (REBOA, 71,7% versus TE, 83,8%, $p=0,120$)⁸.

De acordo com Qasim *et al.*⁷, a técnica da REBOA teve suas origens durante a Guerra da Coréia, e sua progressão para o uso civil está ligado ao seu uso nas forças armadas. Um estudo retrospectivo do *UK Joint Theatre Trauma Registry* apontou que cerca de 20% das vítimas de combate poderiam ter sido tratadas com REBOA⁹. Recentemente, um dos primeiros estudos prospectivos de coorte comparando a REBOA com métodos abertos de oclusão vascular (TE) foi concluído, com resultados promissores sobre a mortalidade do paciente⁸.

À medida que o REBOA se torna cada vez mais utilizado em grandes centros de trauma nos Estados Unidos e em todo o mundo, será necessário realizar pesquisa e treinamento extensivos nesta área para garantir que o método seja confiável e adequado às suas indicações¹⁰. Esta revisão fornece uma atualização sobre a literatura atual e o contexto em torno da REBOA. Também analisamos a própria técnica, suas indicações e usos, benefícios e limitações, identificando áreas para pesquisa futura.

TÉCNICA

A técnica do REBOA requer uma rápida inserção de um cateter flexível na artéria femoral, sua progressão até a aorta e insuflação de um balão na extremidade do cateter. Isso evita o fluxo sanguíneo distal ao balão e diminui significativamente qualquer sangramento

intratorácico/intra-abdominal não compressível. Devido ao risco de lesão de isquemia e reperfusão, que será discutido mais adiante, é uma manobra temporária no departamento de emergência para preparar o paciente para um procedimento cirúrgico^{11,12}.

Como alternativa à toracotomia de urgência convencional, o REBOA mostrou preservar a perfusão do tecido miocárdico e cerebral de forma menos invasiva¹³. Seus objetivos são manter a circulação cerebral e coronária e controlar temporariamente a hemorragia arterial do órgão lesado por meio da oclusão pelo balão inflado na luz da aorta¹⁴.

O uso do REBOA começa com a seleção do paciente. É indicado em qualquer paciente com hipotensão ($PAS < 90$ mmHg) após traumatismo, com resposta parcial ou ausente à reposição de fluidos e/ou componentes sanguíneos, de acordo com as diretrizes do Suporte Avançado de Vida no Trauma – ATLS. Mediastino alargado, evidências de hemorragia acima do local de inserção potencial do balão ou lesão torácica penetrante são contraindicações ao seu uso. Atualmente, nos EUA, as lesões cerebrais traumáticas não são mais consideradas contraindicação ao método¹⁵.

Qualquer médico treinado na técnica de *Seldinger* pode realizar a inserção de um cateter do tipo REBOA na sala de emergência¹⁶. O acesso à artéria femoral comum é obtido por meio da inserção de um introdutor arterial femoral, variando em tamanho de 7Fr a 14Fr, dependendo do dispositivo específico usado¹⁶. O local no qual o acesso femoral é obtido é mostrado na figura 1.

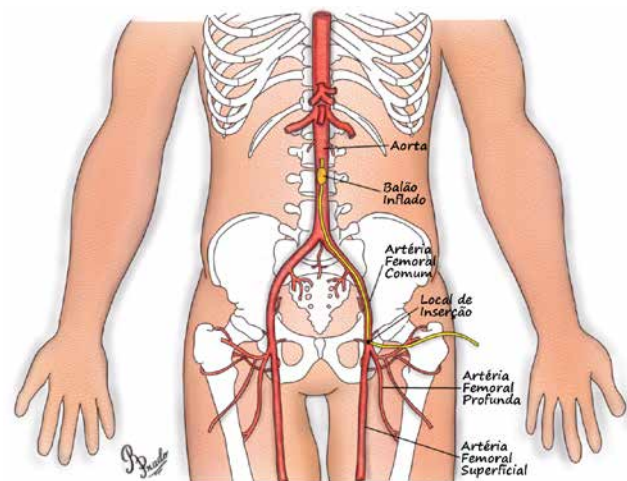


Figura 1. Acesso femoral à inserção da REBOA.

Avanços recentes, particularmente o desenvolvimento de cateteres de balão introduzíveis através de bainhas menores do que 7Fr, levaram a um novo entusiasmo por esta técnica para pacientes vítimas de trauma. No entanto, embora tenha se tornado comercialmente disponível, a evidência de eficácia é ainda hoje limitada¹⁷.

A cateterização da artéria femoral comum pode ser realizada por meio de incisão cirúrgica, de uma abordagem percutânea por punção ou, mais recentemente, com o auxílio de ultrassom à beira do leito. O acesso guiado por ultrassom deve ser considerado o padrão para realização sempre que for viável, uma vez que seu uso proporciona precisão de colocação, identifica efetivamente a anatomia femoral aberrante e mitiga o risco de lesão arterial. É também uma alternativa para alcançar o acesso femoral em pacientes com hipotensão grave ou sem pulso palpável para guiar a inserção da agulha¹⁸. O acesso tem sido considerado o passo limitante do REBOA e, portanto, é um requisito crítico à execução do procedimento.

A escolha do dispositivo REBOA a ser usado determina o aumento subsequente da bainha 5Fr. Uma punção com este tamanho de bainha é feita para reduzir o risco de hematoma ou lesão do vaso se a colocação inicial for imprecisa¹⁹. O uso de um cateter introdutor menor resulta em um aumento gradual da arteriotomia, com aumento da bainha, particularmente importante nos vasos com doença aterosclerótica.

Existem vários tipos de balões para uso, mas o balão mais comumente selecionado é o ER REBOA, que é compatível com 7Fr. Possui uma ponta flexível atraumática, um canal de monitoração arterial proximal ao balão, que pode ser usado para medir com precisão a pressão arterial pré-oclusão, bem como a resposta arterial ao REBOA, e marcas externas no cateter, que facilitam a colocação e foram especificamente projetadas para aplicações em trauma^{18,20}. Balões alternativos incluem o Coda®, o Reliant® e o Berenstein®²⁰.

Após a inserção da bainha na artéria femoral, o cateter REBOA é progredido até a aorta e a oclusão é realizada. A colocação do cateter balão na aorta deve ser decidida antes da inserção, e os níveis da aorta, escolhidos de acordo com a figura 2²¹. Estes níveis são normalmente classificados em três zonas: Zona I (aorta torácica, entre a

subclávia esquerda e o tronco celíaco), Zona II (entre o tronco celíaco e a artéria renal) e Zona III (infrarrenal)²², e dependem do(s) local(ais) de hemorragia.

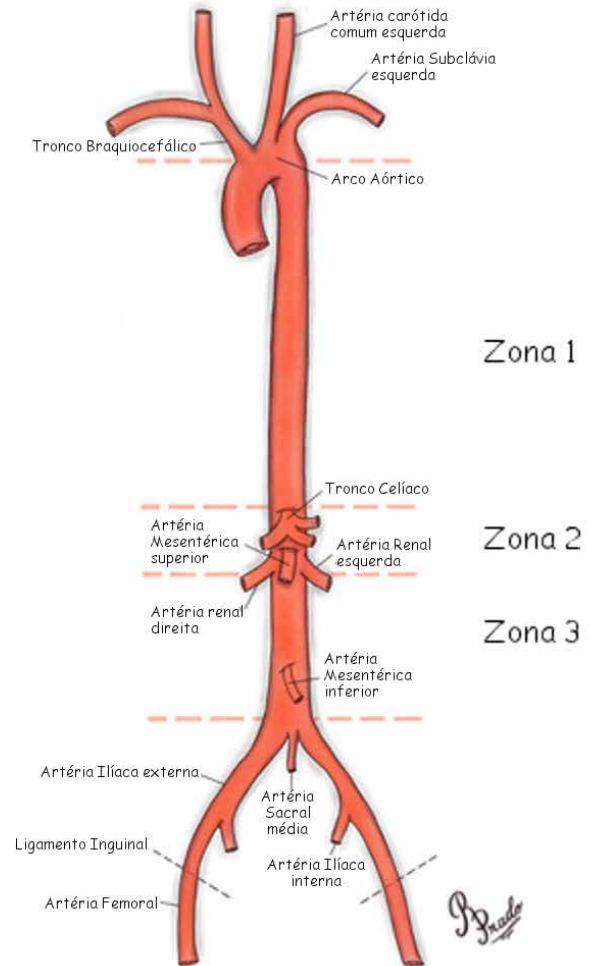


Figura 2. Ilustração da classificação de zonas para a localização da REBOA.

A zona de oclusão aórtica é selecionada com base na avaliação inicial: a Zona I geralmente é a escolha para a colocação do balão em pacientes com suspeita de hemorragia intra-abdominal, enquanto a Zona III é escolhida em pacientes com hemorragia de uma fratura pélvica confirmada²³. O posicionamento do cateter REBOA é confirmado por radiografia portátil ou abdominal na sala de emergência²³.

Para inflar o balão, pode ser utilizada solução salina estéril e contraste iodado. O balão deve ser inflado até que a pressão sanguínea aumente e o pulso femoral contralateral seja interrompido. Atualmente, usa-se aproximadamente 8mL para a Zona I e 3mL para a Zona

III²⁰. O médico deve ter cuidado para não inflar demais o balão, uma vez que isto poderá romper o balão ou o vaso sanguíneo²⁰. A insuflação do balão deve ser guiada por fluoroscopia, se disponível na emergência, por resposta hemodinâmica e/ou por perda do pulso contralateral. É possível verificar a posição do balão usando radiografia ou fluoroscopia (o raio-x é o método preferido devido à disponibilidade nas áreas de reanimação)²⁴.

Após a insuflação do balão, o paciente deve ser levado para o centro cirúrgico ou hemodinâmica, onde o tratamento definitivo será então realizado. Uma vez que o controle vascular específico ou o controle definitivo da hemorragia tenha sido obtido, deve-se proceder à deflação do balão e à remoção da bainha¹⁹.

Nesta fase, os profissionais de saúde devem estar preparados para novos episódios de sangramento. As consequências metabólicas também podem aparecer devido ao efeito de reperfusão significativo, e a equipe cirúrgica deve garantir todo o suporte necessário para uma possível reintervenção. Pode ser necessário algum reparo vascular após a remoção da bainha²².

Quando o REBOA não é mais necessário, o balão desinsuflado pode ser removido da bainha. A remoção da bainha depende do tamanho e da forma como foi introduzida. Se a bainha do introdutor foi colocada por meio de dissecação arterial aberta, será necessário o posterior reparo cirúrgico do local do acesso. A artéria femoral proximal e distal ao local de entrada da bainha deve ser exposta para permitir o controle. Proximalmente, isso pode exigir dissecação de 2cm a 3cm abaixo do ligamento inguinal quando a remoção da bainha é realizada por incisão padrão^{18,20}. No entanto, se a bainha usada tiver um calibre menor (ou seja, 7Fr) e introduzida de maneira percutânea, a bainha pode ser removida e com posterior compressão direta no local, acima do local da punção da pele. A pressão direta oclusiva completa é aplicada por dez minutos, com diminuição gradual da pressão a cada cinco minutos, durante um total de 30 minutos²⁰.

Por fim, a restauração do fluxo através do segmento arterial deve ser confirmada usando palpação manual para pulsos distais e ultrassom doppler tanto da artéria quanto da extremidade distal. Se houver alguma incerteza sobre o fluxo, recomenda-se realizar uma angiografia, e uma intervenção imediata se houver

anormalidades²⁰.

VARIAÇÕES DO USO DO REBOA

Desenvolvida a partir da convergência de trauma e cirurgia endovascular, o REBOA tem sido cada vez mais utilizado nos centros de trauma como complemento à ressuscitação em pacientes traumatizados com HNCT e risco de vida²⁵. A intervenção pode ser realizada com uma oclusão completa da aorta, que é conhecido como REBOA completo (cREBOA), com oclusão parcial (pREBOA) ou com oclusão intermitente (iREBOA)^{11,26}.

Embora o uso do REBOA na prática clínica esteja aumentando, dados obtidos a partir de estudos com animais sugerem que a oclusão prolongada da aorta está associada a lesão de isquemia-reperfusão e a um potencial risco aumentado de morte²⁷. A isquemia distal profunda significa que há uma duração máxima de uso para a REBOA, que não pode ser estendida¹¹. Períodos de oclusão superiores a 40 minutos podem resultar em lesões orgânicas irreversíveis e morte. Além disso, os aumentos suprafisiológicos da pressão arterial proximal ao balão de oclusão durante a aplicação do cREBOA podem contribuir para insuficiência cardíaca e exacerbação de lesão cerebral traumática²⁶.

Essas limitações levaram ao desenvolvimento da pREBOA, em que o balão é parcialmente desinsuflado, permitindo um grau de fluxo além dele²⁷, assim como do iREBOA, em que o balão fica totalmente desinsuflado por breves períodos permitindo assim a reperfusão¹¹. O refinamento da técnica tenta minimizar a isquemia distal e prolongar a duração do REBOA²⁷.

Vários relatos clínicos sugerem que a restauração parcial do fluxo aórtico por meio da oclusão parcial da aorta pode servir para mitigar os efeitos adversos da oclusão aórtica em ambos os leitos vasculares, proximal e distal, ao mesmo tempo em que limita a hemorragia em curso no paciente com sangramento. De maneira geral, esta estratégia terapêutica tem sido descrita como pREBOA, no entanto, sua aplicação ainda se dá de maneira heterogênea e a metodologia para sua realização permanece mal definida²⁸.

Uma abordagem alternativa para mitigar as consequências da oclusão aórtica sustentada é o conceito do iREBOA. O uso intermitente do REBOA consiste em

ciclos de insuflação e desinsuflação totais do balão no manejo de pacientes fisiologicamente fragilizados. Isso representa uma abordagem binária à ressuscitação, onde a oclusão aórtica é alternada entre “liga” e “desliga” para minimizar a carga isquêmica para os tecidos a jusante. Tal como acontece com o pREBOA, a aplicação do iREBOA permanece mal definida, com desafios semelhantes em termos de quantificação, coleta de dados e resultados²⁸.

Embora essas técnicas ainda estejam em análise, alguns estudos demonstram que o pREBOA manteve a fisiologia normal de maneira mais adequada quando comparado com o cREBOA, minimizou o impacto sistêmico da isquemia de órgãos distais e reduziu a instabilidade hemodinâmica, permitindo períodos de intervenção mais prolongados²⁶. Estudos também demonstraram que o iREBOA aumentou a duração tolerável da oclusão da aorta além de 80 minutos, sem complicações isquêmicas¹¹.

Atualmente, embora o consenso sobre qual técnica seja superior não esteja claro, em um estudo realizado em 2017 examinando as preferências dos cirurgiões antes e depois do Simpósio Endovascular e Híbrido de Trauma e Controle do Sangramento de 2017, a grande maioria dos participantes preferiu a REBOA parcial ao intermitente (81,6% REBOA parcial)²⁹.

A inovação no desenvolvimento e no emprego de procedimentos endovasculares no auxílio à ressuscitação continua em um ritmo impressionante. A evolução dos dispositivos e conceitos envolvidos nesses esforços levará inevitavelmente a um crescente número de opções de intervenção endovascular para a ressuscitação²⁸.

BENEFÍCIOS

O REBOA é reconhecido como um procedimento minimamente invasivo e de menor risco em comparação com a TE, particularmente na redução da exposição potencial a agentes patogênicos transmitidos pelo sangue³⁰. Quando comparada aos procedimentos abertos para a oclusão aórtica, como TE, o REBOA atingiu consistentemente a estabilidade hemodinâmica (47,8% versus 27,9%, $p=0,014$), definida como PAS>90mmHg por mais de cinco minutos⁸. Além disso, não houve diferença significativa nas taxas de mortalidade entre

os dois procedimentos⁸. Embora originalmente adotada como técnica de oclusão aórtica para controlar o HNCT, depois de ter sido considerada eficaz na hemorragia pélvica, estudos demonstraram a utilidade da oclusão do balão intra-aórtico em casos como uma histerectomia cesariana de emergência em paciente grávida Testemunha de Jeová³¹, hemorragia gastrointestinal superior em pacientes com doença de Crohn³², hemorragia pós-parto e ruptura de aneurisma de aorta abdominal³³.

Além disso, as complicações relacionadas ao uso do REBOA são incomuns. Em uma revisão retrospectiva realizada ao longo de cinco anos em todos os pacientes nos EUA que foram submetidos ao REBOA para HNCT (n=48), nenhum dos pacientes apresentou complicações vasculares significativas que tenham requerido amputações¹⁸. O tempo necessário para oclusão aórtica também foi significativamente menor do que o da TE ($p=0,003$), com uma revisão retrospectiva realizada por Romagnoli *et al.* encontrando uma mediana de tempo de 245 segundos para a oclusão após obtenção do acesso arterial³⁴. Em um estudo em animais realizado em modelos porcinos de choque hemorrágico, o REBOA levou a níveis mais baixos de lactato sérico, menor acidose, níveis mais baixos de pCO₂, assim como requereu volumes menores de fluidos e norepinefrina quando comparados à toracotomia e oclusão por meio de clampeamento vascular³⁵.

LIMITAÇÕES

Enquanto o REBOA reduz os riscos de contaminação do paciente, a natureza minimamente invasiva do procedimento reduz a exposição do tronco, uma desvantagem quando são necessários procedimentos de emergência, como alívio de tamponamento pericárdico, pneumotórax hipertensivo ou realização de uma massagem cardíaca aberta³⁶. As complicações relatadas com o uso do REBOA foram mínimas. No entanto, há relatos de isquemia dos membros inferiores e lesão da artéria ilíaca externa³⁷. A isquemia do membro inferior por períodos prolongados pode resultar em danos irreversíveis devido a reperfusão limitada.

Ademais, períodos prolongados de hipertensão causada pelo REBOA podem levar a complicações cardiovasculares, devido ao aumento da pós-carga no

ventrículo esquerdo³⁸. Em um estudo retrospectivo de sete anos realizado em Tóquio, Japão, com 24 pacientes, houve três relatos de complicações, dois casos de isquemia dos membros inferiores e um caso de lesão da artéria ilíaca externa, todos exigindo amputação de membros inferiores³⁷. Complicações também podem surgir durante a deflação do balão, como a liberação de mediadores inflamatórios, complemento, espécies reativas de oxigênio, embolia, acidose metabólica e hemorragia na área afetada onde se controlava a hemostasia³⁵. No entanto, variáveis como a abordagem no tratamento do paciente, técnica utilizada e estratégias de manejo, que variam em diferentes centros de trauma ao redor do mundo, podem afetar em grande parte as complicações do REBOA³⁹. Isso deve ser abordado no futuro, a fim de minimizar tais complicações.

FUTURO

O REBOA tem um vasto potencial no futuro, como complemento de outras manobras no trauma e ressuscitação, e talvez mesmo na substituição da TE em alguns cenários de emergência. No entanto, estudos adicionais devem ser conduzidos para se estabelecerem os benefícios deste procedimento, bem como suas indicações ideais⁷. Estudos prospectivos multicêntricos em pacientes traumatizados devem ser realizados, avaliando a eficácia e as complicações do REBOA³⁹. O treinamento por meio dos cursos estabelecidos de Habilidades Endovasculares para Trauma e Cirurgia de Ressuscitação (ESTAR) e Habilidades Endovasculares Básicas para o Trauma (BEST)⁴⁰, deve ser expandido no futuro tornando-se mais acessível, a fim de garantir o adequado conhecimento da técnica e permitir sua aplicabilidade.

Atualmente, estão surgindo novos dispositivos para a utilização do REBOA. O uso de bainhas arteriais introdutoras menores de 7Fr representa uma alternativa mais segura quando comparadas as bainhas maiores

atualmente utilizadas⁴¹. Novas técnicas, como o uso do marco do meio-esterno, em vez da orientação da imagem fluoroscópica para a implantação do balão, foram investigadas como uma alternativa segura para facilitar situações onde a imagem fluoroscópica não está disponível⁴². Além disso, um cateter menor, o ER-REBOA, que dispensa a fluoroscopia, foi desenvolvido pela *Pryor Medical*³⁶.

Recentemente, têm sido reportados os dados sobre o uso da tecnologia de balão de ressuscitação em oclusão da veia cava inferior, conhecida como REBOVC. Em um novo estudo em animais realizado por Reynolds *et al.*⁴³, o REBOVC prolongou o tempo até a morte e reduziu significativamente a perda de sangue em modelos de suínos quando comparado ao não controle da veia cava inferior supra-hepática. Isso tem imenso potencial para uso em situações de emergência, como lesões de veia cava inferior retro-hepática, onde é difícil expor e isolar adequadamente o vaso⁴³.

Finalmente, para minimizar complicações e diminuir as taxas de mortalidade do uso do REBOA, uma estratégia de gerenciamento uniforme, assim como diretrizes clínicas devem ser estabelecidas e utilizadas a fim de permitir uma utilização adequada desta tecnologia³⁶.

CONCLUSÃO

O REBOA é uma técnica emergente e inovadora cada vez mais reconhecida e realizada em centros de trauma internacionais. Sua técnica minimamente invasiva foi desenvolvida e modificada continuamente ao longo dos últimos anos, utilizando novas tecnologias para diminuir as complicações e maximizar os benefícios. No entanto, para a expansão e o uso contínuo da REBOA no futuro, pesquisas e treinamento adicionais devem ser conduzidos para garantir um conhecimento adequado e a segurança do procedimento como uma técnica de ressuscitação.

ABSTRACT

In a current scenario where trauma injury and its consequences account for 9% of the world's causes of death, the management of non-compressible torso hemorrhage can be problematic. With the improvement of medicine, the approach of these patients must be accurate and immediate so that the consequences may be minimal. Therefore, aiming the ideal method, studies have led to the development of Resuscitative Endovascular Balloon Occlusion of the Aorta (REBOA). This procedure has been used at select trauma centers as a resuscitative adjunct for trauma patients with non-compressible torso hemorrhage. Although the use of this technique is increasing, its effectiveness is still not clear. This article aims, through a detailed review, to inform an updated view about this procedure, its technique, variations, benefits, limitations and future.

Keywords: Radiology, Interventional. Multiple Trauma. Abdomen. Shock, Hemorrhagic.

REFERÊNCIAS

- World Health Organization. Injuries and violence: the facts 2014. Geneva: WHO; 2014.
- Murphy SL, Xu J, Kochanek KD, Curtin SC, Arias E. Deaths: final data for 2015. *Natl Vital Stat Rep.* 2017;66(6):1-75.
- Kauvar DS, Lefering R, Wade CE. Impact of hemorrhage on trauma outcome: an overview of epidemiology, clinical presentations, and therapeutic considerations. *J Trauma.* 2006;60(6 Suppl):S3-11.
- Kauvar DS, Wade CE. The epidemiology and modern management of traumatic hemorrhage: US and international perspectives. *J Crit Care.* 2005;9 Suppl 5:S1-9.
- Kisat M, Morrison JJ, Hashmi ZG, Efron DT, Rasmussen TE, Haider AH. Epidemiology and outcomes of non-compressible torso hemorrhage. *J Surg Res.* 2013;184(1):414-21.
- Kragh JF Jr, Littrel ML, Jones JA, Walters TJ, Baer DG, Wade CE, et al. Battle casualty survival with emergency tourniquet use to stop limb bleeding. *J Emerg Med.* 2011;41(6):590-7.
- Qasim Z, Brenner M, Menaker J, Scalea T. Resuscitative endovascular balloon occlusion of the aorta. *Resuscitation.* 2015;96:275-9.
- Dubose JJ, Scalea TM, Brenner M, Skiada D, Inaba K, Cannon J, Moore L, Holcomb J, Turay D, Arbabi CN, Kirkpatrick A, Xiao J, Skarupa D, Poulin N; AAST AORTA Study Group. The AAST prospective Aortic Occlusion for Resuscitation in Trauma and Acute Care Surgery (AORTA) registry: data on contemporary utilization and outcomes of aortic occlusion and resuscitative balloon occlusion of the aorta (REBOA). *J Trauma Acute Care Surg.* 2016;81(3):409-19.
- Morrison JJ, Ross JD, Rasmussen TE, Midwinter MJ, Jansen JO. Resuscitative endovascular balloon occlusion of the aorta: a gap analysis of severely injured UK combat casualties. *Shock.* 2014;41(5):388-93.
- Manzano Nunez R, Naranjo MP, Foianini E, Ferrada P, Rincon E, García-Perdomo HA, et al. A meta-analysis of resuscitative endovascular balloon occlusion of the aorta (REBOA) or open aortic cross-clamping by resuscitative thoracotomy in non-compressible torso hemorrhage patients. *World J Emerg Surg.* 2017;12(1):30.
- Johnson MA, Davidson AJ, Russo RM, Ferencz SE, Gotlib O, Rasmussen TE, et al. Small changes, big effects: the hemodynamics of partial and complete aortic occlusion to inform next generation resuscitation techniques and technologies. *J Trauma Acute Care Surg.* 2017;82(6):1106-11.
- Aso S, Matsui H, Fushimi K, Yasunaga H. Resuscitative endovascular balloon occlusion of the aorta or resuscitative thoracotomy with aortic clamping for noncompressible torso hemorrhage: a retrospective nationwide study. *J Trauma Acute Care.* 2017;82(5):910-4.
- Weltz AS, Harris DG, O'Neill NA, O'Meara LB, Brenner ML, Diaz JJ. The use of resuscitative endovascular balloon occlusion of the aorta to control hemorrhagic shock during video-assisted retroperitoneal debridement or infected necrotizing pancreatitis. *Int J Surg Case Rep.* 2015;13:15-8.
- Gamberini E, Coccolini F, Tamagnini B, Martino C, Albarello V, Benni M, et al. Resuscitative Endovascular Balloon Occlusion of the Aorta in trauma: a systematic review of the literature. *World J Emerg Surg.* 2017;12:42.
- Okada A, Nakamoto O, Komori M, Arimoto H, Rinka H, Nakamura H. Resuscitative endovascular balloon occlusion of the aorta as an adjunct for hemorrhagic shock due to uterine rupture: a case report. *Clin Case Rep.* 2017;5(10):1565-8.
- Daley J, Morrison JJ, Sather J, Hile L. The role of resuscitative endovascular balloon occlusion of the aorta (REBOA) as an adjunct to ACLS in non-traumatic cardiac arrest. *Am J Emerg Med.* 2017;35(5):731-6.
- Doucet J, Coimbra R. REBOA: is it ready for prime time? *J Vasc Bras.* 2017;16(1):1-3.
- Taylor RJ 3rd, Harvin JA, Martin C, Holcomb JB, Moore LJ. Vascular complications from resuscitative endovascular balloon occlusion of the aorta: life over limb? *J Trauma Acute Care Surg.* 2017;83(1 Suppl

- 1):S120-S3.
19. DuBose JJ. How I do it: partial resuscitative endovascular balloon occlusion of the aorta (P-REBOA). *J Trauma Acute Care Surg.* 2017;83(1):197-9.
 20. Joint Trauma System Clinical Practice Guideline. Resuscitative Endovascular Balloon Occlusion of the Aorta (REBOA) for Hemorrhagic Shock (CPG ID: 38). *JTS CPG.* 2017;1-21.
 21. Lee J, Kim K, Jo YH, Lee JH, Kim J, Chung H, et al. Use of resuscitative endovascular balloon occlusion of the aorta in a patient with gastrointestinal bleeding. *Clin Exp Emerg Med.* 2016;3(1):55-8.
 22. Ordoñez CA, Manzano-Nunez R, del Valle AM, Rodriguez F, Burbano P, Naranjo MP, et al. Uso actual del balón de resucitación aórtico endovascular (REBOA) en trauma. *Rev Colomb Anestesiol.* 2017;45(Suppl 2):30-8.
 23. Tsurukiri J, Akamine I, Sato T, Sakurai M, Okumura E, Moriya M, et al. Resuscitative endovascular balloon occlusion of the aorta for uncontrolled haemorrhagic shock as an adjunct to haemostatic procedures in the acute care setting. *Scand J Trauma Resusc Emerg Med.* 2016;24:13. Erratum in: *Scand J Trauma Resusc Emerg Med.* 2016;24(1):72.
 24. Okada Y, Narumiya H, Ishi W, Iiduka R. Anatomical landmarks for safely implementing resuscitative balloon occlusion of the aorta (REBOA) in zone 1 without fluoroscopy. *Scand J Trauma Resusc Emerg Med.* 2017;25(63):1-5.
 25. Johnson MA, Neff LP, Williams TK, DuBose JJ; EVAC Study Group. Partial resuscitative balloon occlusion of the aorta (P-REBOA): Clinical technique and rationale. *J Trauma Acute Care Surg.* 2016;81(5 Suppl 2 Proceedings of the 2015 Military Health System Research Symposium):S133-7.
 26. Russo RM, Neff LP, Lamb CM, Cannon JW, Galante JM, Clement NF, et al. Partial Resuscitative Endovascular Balloon Occlusion of the Aorta in Swine Model of Hemorrhagic Shock. *J Am Coll Sur.* 2016;223(2):359-68.
 27. Madurska MJ, Jansen JO, Reva VA, Mirghani M, Morrison JJ. The compatibility of computed tomography scanning and partial REBOA: a large animal pilot study. *J Trauma Acute Care Surg.* 2017;83(3):557-61.
 28. Williams TK, Johnson A, Neff L, Hörer TM, Moore L, Brenner M, et al. "What's in a Name?" A Consensus Proposal for a Common Nomenclature in the Endovascular Resuscitative Management and REBOA Literature. *J EMTM.* 2017;1(1):9-12.
 29. DeSoucy E, Loja M, Davidson AJ, Faulconer ER, Simon MA, Russo RM, et al. Practice preferences using resuscitative endovascular balloon occlusion of the aorta for traumatic injury before and after the 2017 Endovascular and Hybrid Trauma and Bleeding Management Symposium. *J EMTM.* 2017;1(1):13-21.
 30. Codner PA, Brasel KJ. Emergency Department Thoracotomy: an update. *Curr Trauma Rep.* 2015;1(4):212-8.
 31. Russo RM, Girda E, Kennedy V, Humphries MD. Two lives, one REBOA: hemorrhage control for urgent cesarean hysterectomy in a Jehovah's Witness with placenta percreta. *J Trauma Acute Care Surg.* 2017;83(3):551-3.
 32. Karkos CD, Bruce IA, Lambert ME. Use of the intra-aortic balloon pump to stop gastrointestinal bleeding. *Ann Emerg Med.* 2001;38(3):328-31.
 33. Nordon IM, Hinchliffe RJ, Loftus IM, Thompson MM. Pathophysiology and epidemiology of abdominal aortic aneurysms. *Nat Rev Cardiol.* 2011;8(2):92-102.
 34. Romagnoli A, Teeter W, Pasley J, Hu P, Hoehn M, Stein D, et al. Time to aortic occlusion: It's all about access. *J Trauma Acute Care Surg.* 2017;83(6):1161-4.
 35. White JM, Cannon JW, Stannard A, Markov NP, Spencer JR, Rasmussen TE. Endovascular balloon occlusion of the aorta is superior to resuscitative thoracotomy with aortic clamping in a porcine model of hemorrhagic shock. *Surgery.* 2011;150(3):400-9.
 36. Belenkiy SM, Batchinsky AI, Rasmussen TE, Cancio LC. Resuscitative endovascular balloon occlusion of the aorta for hemorrhage control: Past, present, and future. *J Trauma Acute Care Surg.* 2015;79(4 Suppl 2):S236-42.
 37. Saito N, Matsumoto H, Yagi T, Hara Y, Hayashida K, Motomura T, et al. Evaluation of the safety and feasibility of resuscitative endovascular balloon occlusion of the aorta. *J Trauma Acute Care Surg.* 2015;78(5):897-903.
 38. Sridhar S, Gumbert SD, Stephens C, Moore LJ, Pivalizza EG. Resuscitative Endovascular Balloon Occlusion of the Aorta: principles, initial clinical experience, and considerations for the anesthesiologist. *Anesth Analg.* 2017;125(3):884-90.
 39. Costantini TW, Coimbra R, Holcomb JB, Podbielski JM, Catalano R, Blackburn A, Scalea TM, Stein DM, Williams L, Conflitti J, Keeney S, Suleiman G, Zhou T, Sperry J, Skiada D, Inaba K, Williams BH, Minei JP, Privette A, Mackersie RC, Robinson BR, Moore FO; AAST Pelvic Fracture Study Group. Current management of hemorrhage from severe pelvic fractures: results of an American Association for the Surgery of Trauma multi-institutional trial. *J Trauma Acute Care Surg.* 2016;80(5):717-23.
 40. Keller BA, Salcedo ES, Williams TK, Neff LP, Carden AJ, Li Y, et al. Design of a cost-effective, hemodynamically adjustable model for resuscitative endovascular balloon occlusion of the aorta (REBOA) simulation. *J Trauma Acute Care Surg.* 2016;81(3):606-11.
 41. Teeter WA, Matsumoto J, Idoguchi K, Kon Y, Orita T, Funabiki T, et al. Smaller introducer sheaths for REBOA may be associated with fewer complications.

- J Trauma Acute Care Surg. 2016;81(6):1039-45.
42. Linnebur M, Inaba K, Haltmeier T, Rasmussen TE, Smith J, Mendelsberg R, et al. Emergent non-image-guided resuscitative endovascular balloon occlusion of the aorta (REBOA) catheter placement: a cadaver-based study. J Trauma Acute Care Surg. 2016;81(3):453-7.
43. Reynolds CL, Celio AC, Bridges LC, Mosquera C, O'Connell B, Bard MR, et al. REBOA for the IVC? Resuscitative balloon occlusion of the inferior vena cava (REBOVC) to abate massive hemorrhage in retro-hepatic vena cava injuries. J Trauma Acute Care Surg. 2017;83(6):1041-6.

Recebido em: 04/01/2018

Aceito para publicação em: 16/01/2018

Conflito de interesse: nenhum.

Fonte de financiamento: nenhum.

Endereço para correspondência:

Marcelo Augusto Fontenelle Ribeiro Júnior

E-mail: mfribeiro@prof.unisa.br / drmribeiro@gmail.com

